基础研究焦点

全髋关节置换术：羟磷灰石涂层的钛植入物是助力或阻碍？

https://www.ors.org/transactions/2024/1893.pdf

未固定的人工关节置换组件需实现良好的骨整合，以保持植入物的功能性。然而，由于植入物的特性、所使用的材料、及可能促进骨结合或骨长入的涂层，使达到这一目标具有一定挑战性。羟基磷灰石（hydroxyapatite，HA）或其他骨骼衍生的基质材料可促进植入物与骨组织的结合，但涂层材料的叠层可能增加植入物失败的风险。因此，对失败的植入物进行评估，有助于判断HA涂层是否有助于植入物与周围骨组织的整合，或者是否可能是导致长期失败的因素之一。

本研究收集了因植入物失效而需进行翻修手术的患者（包括男性和女性）的电浆喷涂HA涂层钛合金全髋关节置换（THA）股骨柄（共16例）。通过光学显微镜观察骨骼向植入物生长的情况以及残留的HA涂层。另针对仍存有HA残留的样本进行环氧树脂包埋，并切割横截面，采用偏光显微镜分析骨组织、涂层与植入物的界面特征。此外，使用拉曼光谱分析界面的化学组成。

研究结果显示，11个植入物存在HA涂层残留，3个未能检测可辨识的的HA涂层，另外2个未能明确识别涂层残留。其中，8个具有HA涂层残留的植入物以及2个存在不确定结果的植入物，使用时间均超过5年。其余病例因假体周围骨折导致植入物失效，平均使用寿命约为10年。残留HA涂层的厚度与未使用植入物的标准规格相同，这表明尽管骨组织生长至植入物表面，但HA涂层并未发生生物降解或热分解。此外，HA涂层在与植入物接触的表面仍保持晶体相，而骨组织内生区域的HA涂层则表现无固定形状和有机成分的光谱特征。

尽管植入物初期能够促使骨组织黏附，但研究发现，HA涂层虽然具有生物相容性，却并未被化学降解或吸收，即便骨组织已直接接触涂层，其结构仍保持完整。研究人员因此质疑，HA涂层是否可能反而阻碍了骨骼往植入物的有效整合。由于HA涂层在生理负荷下可能发生剥离，其应用可能在长期内导致植入物失效，而非实现稳定固定。

尽管研究样本数量有限，但这些研究结果表明，THA植入物采用HA涂层并未显示出明显的优势。因此，在未来人工关节植入物的设计中，应慎重考虑HA涂层的应用，不仅需从成本角度权衡，还

需避免因中长期失效而增加患者的疼痛及翻修手术的风险。未来的研究应进一步优化HA涂层的规格及制造参数，以减少残留HA涂层相关的问题，提高植入物的长期成功率。

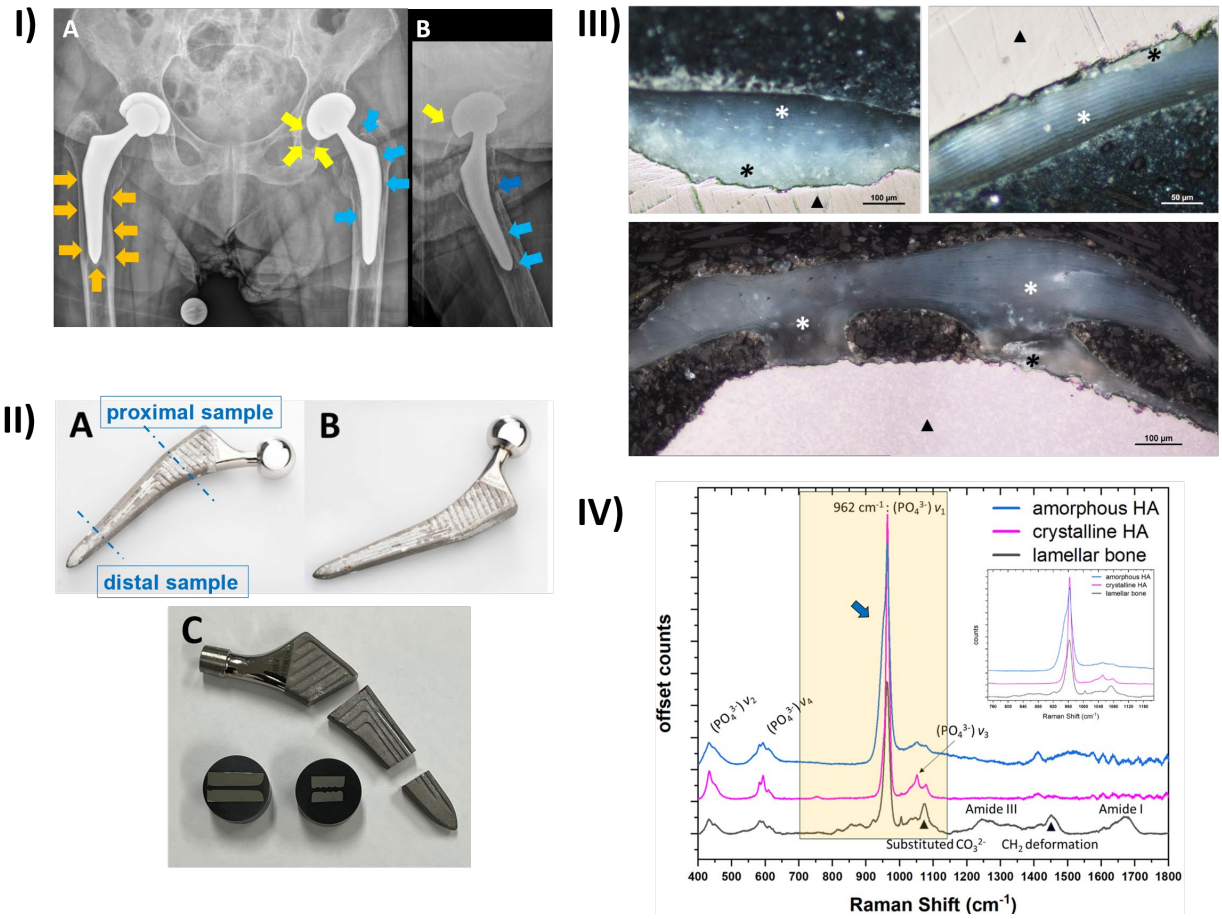

图 I) 77岁女性患者的常规X光影像，左侧为全髋关节置换术（THA）术后12.5年，右侧为THA术后11年。 A图：骨盆的前后位（AP）X光片。 B图：左侧髋关节的轴状切片。在两侧均可见明显的骨溶解及假体松动迹象。注意股骨近端的骨萎缩，同时在股骨柄末端可见内侧骨皮质增生（橙色箭头，双侧均存在）。黄色箭头指示坐骨和髋臼的骨溶解，这是由于磨损颗粒性疾病（wear particle disease）所致。深蓝色箭头标记了一条骨折线。红色箭头所示，股骨柄因骨折而与植入物表面形成的硬化区域分离。 II) 合格样本的展示及样本制备示意图。 III) 残留HA涂层区域的光学显微镜观察，显示骨组织向植入物表面生长。白色标记表示骨组织；黑色标记表示残留的HA涂层。三角形表示金属横截面表面。黑色区域为环氧树脂包埋（对应II-C图所示的样本处理） IV) 骨组织（黑色）与HA涂层的光谱对比分析。两者均显示磷酸盐振动模式，但骨组织额外含有有机成分（例

如：蛋白质的酰胺I和II、脂质的CH基团），而这些有机成分在HA涂层中不存在。需要注意的是，在放大图像中，HA涂层的无固定形状区域因分子间及分子内距离增加，导致磷酸根光谱带变宽。

Thanks to Patrick Yeh and Mingyue Fan for providing this translation and proofreading.

If you would like to help translate Basic Science Tips to other languages, please contact Gabriel Pagnotti at gmpagnotti@mdanderson.org.