Orthopaedic Research Society

Recomendaciones de Ciencia Básica

Prótesis Total de Cadera: Beneficiadas o Dificultadas por los Implantes de Titianio Recubiertos de Hidroxiapatita

https://www.ors.org/transactions/2024/1893.pdf

Los componentes de prótesis articular no cementados requieren una adecuada osteointegración para que el implante mantenga su funcionalidad. Conseguirlo, no obstante, es bastante complejo, dada la naturaleza del implante, el material utilizado, y los potenciales recubrimientos para facilitar el crecimiento o integración ósea. La fijación al hueso puede ser facilitada por la hidroxiapatita (HA) u otras matrices derivadas del hueso; no obstante, las capas de material pueden conducir al fracaso del implante. Por tanto, la evaluación de implantes fallidos puede indicar si el recubrimiento de los implantes con HA es una técnica factible para inducir la integración del implante con el hueso circundante o si puede ser el responsable de su fracaso con el tiempo.

Se obtuvieron vástagos femorales de prótesis total de cadera (PTC) de aleación de titanio recubiertas con espray de plasma de HA (n=16) de pacientes hombres y mujeres que requerían una cirugía de revisión debido a fracaso del implante. Se evaluó a través de microscopía óptica el crecimiento óseo sobre el implante y el residuo de HA remanente. Los vástagos que contenían residuos de HA se incorporaron en resina epoxy y se realizaron cortes transversales para ser evaluados utilizando microscopía óptica polarizada para caracterizar el hueso, el recubrimiento, i las interfaces del implante. Se utilizó espectroscopía de Raman para determinar la composición químicas de éstas interfaces.

Once (11) de los implantes demostraron recubrimiento de HA residual, mientras que tres (3) no tenían HA identificable y dos (2) no mostraron residuos claros. Ocho de los que contenían residuos de recubrimiento de HA y dos de los que demostraron resultados cuestionables tenían una duración del implante de 5 años o superior. Los otros casos fracasaron debido a fracturas periprotésicas con una vida del implante con un promedio de 10 años. Aquellos con residuos de HA mostraron un grosor del recubrimiento igual a las especificaciones de implantes no usados. Éstos hallazgos indican que no hubo descomposición biológica o térmica del recubrimiento a pesar del crecimiento del hueso sobre el implante. El recubrimiento de HA mantuvo su interfaz cristalina con el implante, mientras sque las regiones con integración ósea mostraron la fase amorfa y los constituyentes orgánicos espectralmente.

Desafortunadamente, a pesar del crecimiento inicial de hueso sobre el implante, el recubrimiento de HA, aunque aparentemente biocompatible, no era ni catabolizado químicamente ni reabsorbido. El recubrimiento de HA se mantuvo imperturbable incluso con el hueso manteniendo contacto. Los investigadores cuestionan la posibilidad de que el recubrimiento de HA pueda estar dificultando la integración adecuada al implante. Dado que el recubrimiento se puede delaminar en cargas fisiológicas, la HA puede, en realidad, permitir el fracaso a largo término, a pesar de ser inicialmente considerada por su exitosa fijación.

Éstos hallazgos, aunque en un pequeño número de casos, indican que no se observa una ventaja a los implantes de PTC recubiertos con HA. Se debería considerar seriamente la aplicación de HA a futuros implantes, no solo desde la perspectiva de costo sino también para evitar modelos de fracaso a medio y largo término, que finalmente incrementa la morbididad debido a dolor y la necesidad de revisión. Estudios futuros variando las especificaciones de las dimensiones del recubrimiento de HA y los parámetros de fabricación pueden mitigar las cuestiones asociadas con la persistencia de los recubrimientos de HA.

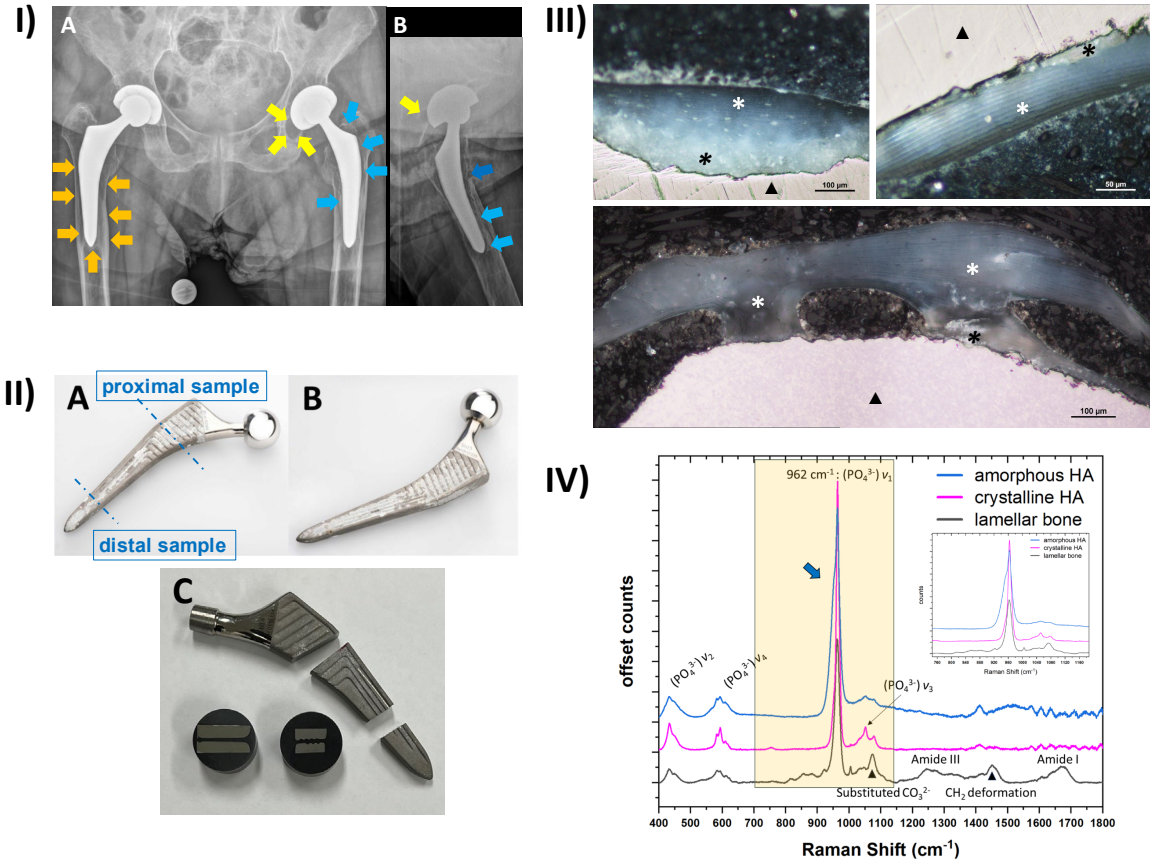

Figura *I)* *Radiografía convencional de una mujer de 77 años, 12.5 años después de PTC en el lado izquierdo y 11 años después de PTC en el lado derecho. En **A**, vista anteroposterior de la pelvis. En **B**, vista axial de la cadera izquierda. En ambos lados, son visibles marcados signos de osteólisis i aflojamiento. Obsérvese la atrofia ósea del fémur proximal con formación de hueso endocortical en la punta del vástago (flechas naranjas, pero presentes en ambos lados). Las flechas amarillas marcan una osteólisis del isquium, respectivamente del acetábulo, debido al trastorno de desgaste de partículas. Las flechas azul oscuro marcan una línea de fractura. El vástago está separado debido a la fractura de la esclerosis formada en la superficie del implante (flechas rojas). **II)** Demostración de muestras cualificadas y esquema de preparación de muestra. **III)** Microscopía óptica de áreas con recubrimiento residual de HA con sobrecrecimiento óseo. Las marcas blancas (*) indican hueso, mientras que las marcas negras (*) indican el recubrimiento residual de HA. (▲) representa la superficie de metal transversal. Las áreas negras son de la resina incrustada ilustrada en II-C). **IV)** Comparación espectral entre hueso (negro) y recubrimiento de HA. Ambos comparten varios modelos vibratorios de PO^{3-}_4, pero el hueso tiene constituyentes orgánicos (p.e. Amide I y III para proteínas. CH_2 para lípidos) que no ocurre en el recubrimiento de HA. Obsérvense que las bandas de fosfato ampliadas (imagen inserida por la zona compartida) son debidas a la mayor distancia inter- e intra-molecular en la fase amorfa del recubrimiento de HA.*

Thanks to Laia Brunet and Maria Fernando Alvarado for providing this translation.

If you would like to help translate Basic Science Tips to other languages, please contact Gabriel Pagnotti at gmpagnotti@mdanderson.org.