Pillole di Ricerca di Base

I Rivestimenti in Idrossiapatite Ostacolano Effettivamente l'osteointegrazione Degli Steli Femorali Nella Protesi Totale d'anca?

https://www.ors.org/transactions/2024/1893.pdf

I componenti non cementati delle protesi articolari richiedono un'adeguata osteointegrazione affinché l'impianto mantenga la sua funzionalità. Tuttavia, raggiungere questo obiettivo è complesso a causa della natura dell'impianto, del materiale utilizzato e dei potenziali rivestimenti progettati per favorire l'adesione o la crescita ossea sull'impianto o dentro di esso. L'adesione all'osso può essere facilitata dall'idrossiapatite (HA) o da altre matrici derivate dall'osso; tuttavia, la stratificazione dei materiali potrebbe portare al fallimento dell'impianto. Pertanto, l'analisi degli impianti falliti potrebbe indicare se il rivestimento in HA rappresenti una tecnica efficace per favorire l'integrazione con l'osso circostante o se, al contrario, possa contribuire al loro fallimento nel tempo.

Sono stati analizzati steli femorali in lega di titanio con rivestimento in HA applicato mediante spray al plasma, provenienti da pazienti (n=16, maschi e femmine) sottoposti a revisione per fallimento dell'impianto. La crescita ossea sull'impianto e i residui di HA sono stati valutati mediante microscopia ottica. Gli impianti con residui di HA sono stati inglobati in resina epossidica e sezionati per essere analizzati con microscopia a luce polarizzata, al fine di caratterizzare le interfacce tra osso, rivestimento e impianto. La spettroscopia Raman è stata utilizzata per determinare la composizione chimica di tali interfacce.

Undici impianti presentavano residui di rivestimento in HA, mentre 3 ne erano privi e 2 non mostravano residui chiari. Otto degli impianti con residui di HA e 2 con risultati incerti erano stati impiantati da oltre 5 anni. Gli altri casi erano falliti a causa di una frattura periprotesica, con una durata media dell'impianto di 10 anni. Nei casi con residui di HA, lo spessore del rivestimento era pari alle specifiche degli impianti nuovi, indicando l'assenza di degradazione biologica o termica, nonostante la crescita ossea sull'impianto. Il rivestimento in HA ha mantenuto la sua fase cristallina a livello dell'interfaccia con l'impianto, mentre le regioni con crescita ossea mostravano una fase amorfa e componenti organici rilevabili a livello spettroscopico.

Tuttavia, nonostante l'iniziale crescita ossea sull'impianto, il rivestimento in HA, pur essendo apparentemente biocompatibile, non è stato né catabolizzato chimicamente né riassorbito. Il rivestimento è rimasto intatto anche nelle aree a contatto con l'osso. Gli autori ipotizzano che il rivestimento in HA possa in realtà ostacolare la corretta integrazione dell'impianto. Inoltre, poiché il rivestimento potrebbe delaminarsi sotto carichi fisiologici, l'HA potrebbe favorire il fallimento dell'impianto a lungo termine, nonostante sia inizialmente considerato un fattore di successo della fissazione.

Questi risultati, sebbene ottenuti su un numero limitato di casi, suggeriscono che il rivestimento in HA non apporti alcun vantaggio agli impianti per la protesi totale d'anca. Occorre riflettere attentamente

sull'applicazione dell'HA nei futuri impianti, non solo in termini di costi, ma anche per prevenire il rischio di fallimenti a medio e lungo termine, che potrebbero aumentare la morbilità a causa del dolore e della necessità di revisione. Studi futuri che analizzino le specifiche dimensionali e i parametri di fabbricazione del rivestimento in HA potrebbero contribuire a mitigare i problemi legati alla persistenza dei suoi residui.

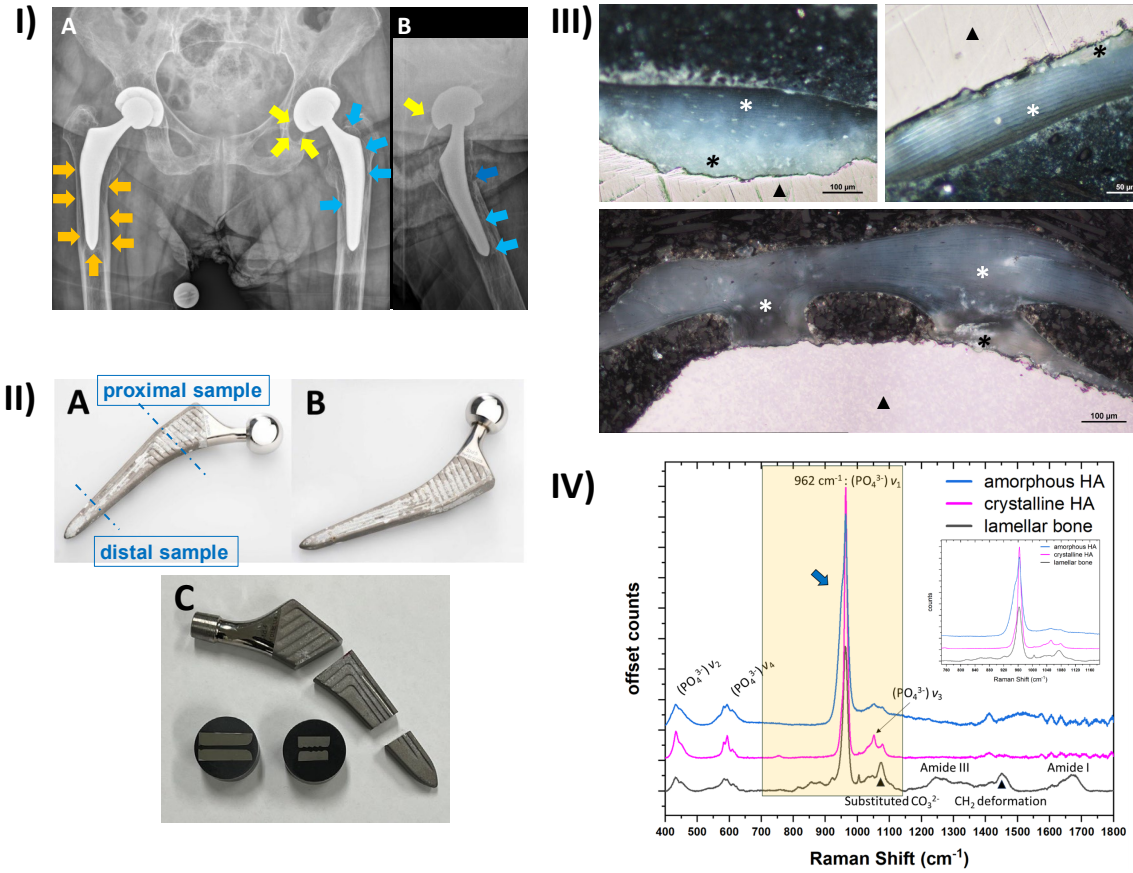

Figura. I) Radiografia convenzionale di una donna di 77 anni, 12.5 anni dopo protesi totale d'anca sinistra e 11 anni dopo protesi totale d'anca destra. Sono mostrate la proiezione anteroposteriore della pelvi (A) e la proiezione assiale dell'anca sinistra (B). In entrambi i lati, sono visibili segni marcati di osteolisi e mobilizzazione. Si noti l'atrofia ossea del femore prossimale con formazione di osso endocorticale all'estremità dello stelo (frecce arancioni). Le frecce gialle indicano un'osteolisi dell'ischio e dell'acetabolo a causa della malattia di detriti da usura. La freccia blu scuro indica una rima di frattura. II) Dimostrazione dei campioni idonei e rappresentazione schematica della loro preparazione. III) Osservazione microscopica delle aree con rivestimento di HA residuo e crescita ossea sulla superficie. Gli asterischi bianchi indicano l'osso, mentre gli asterischi neri indicano il rivestimento in HA residuo. Il triangolo indica la sezione della superficie metallica. Le aree nere rappresentano il rivestimento in resina illustrato in II-C. IV) Confronto spettrale tra osso (nero) e rivestimento in HA. Entrambi condividono diverse modalità vibrazionali del gruppo fosfato (PO_4^{3-}), ma l'osso presenta costituenti organici (ad es., amide I e III per le proteine, CH_2 per i lipidi) che non sono presenti nel rivestimento in HA. Si osserva che l'allargamento delle bande del fosfato (nell'immagine in alto a destra, evidenziato nell'area ombreggiata) è dovuto a maggiori distanze inter- e intra-molecolari nella fase amorfa del rivestimento in HA.

Thanks to Luca Ambrosio and Giulia Crosio for providing this translation.

If you would like to help translate Basic Science Tips to other languages, please contact Gabriel Pagnotti at gmpagnotti@mdanderson.org.