Spotlights aus der Grundlagenforschung

Totale Hüftendoprothetik: Verbesserung oder Verschlechterung Durch Hydroxylapatitbeschichtete Titanimplantate

https://www.ors.org/transactions/2024/1893.pdf

Unzementierte Gelenkersatzkomponenten erfordern eine ausreichende Osseointegration, wenn das Implantat seine Funktionalität langfristig behalten soll. Dies zu erreichen ist jedoch eine Herausforderung und hängt von der Art des Implantats, des verwendeten Materials und möglicher Beschichtungen zur Förderung des Knochenwachstums ab. Die Befestigung am Knochen kann durch Hydroxylapatit (HA) oder anderen Materialbeschichtungen erleichtert werden; diese Beschichtung kann jedoch auch zum Versagen des Implantats führen. Eine Begutachtung versagender Implantate könnte daher Aufschluss darüber geben, ob die Beschichtung von Implantaten mit HA zur Verbesserung der Implantatintegration in den umgebenden Knochen beiträgt oder ob sie für das Versagen im Laufe der Zeit verantwortlich sein könnte.

Für diese Studie wurden mit Plasmaspray HA-beschichtete Femurschäfte aus einer Titan-Legierung für eine totale Hüftarthroplastie (THA) (n=16) von männlichen und weiblichen Patient*innen untersucht, die aufgrund eines Implantatversagens eine Revisionsoperation benötigten. Das Knochenwachstum auf dem Implantat und verbleibende HA-Rückstände wurden mittels Lichtmikroskopie beurteilt. Diejenigen, die HA-Rückstände enthielten, wurden in Epoxidharz eingebettet und Querschnitte angefertigt, um sie mithilfe der Polarisationslichtmikroskopie zu untersuchen und Knochen, Beschichtung und Implantatschnittstellen zu charakterisieren. Raman-Spektroskopie wurde eingesetzt, um die chemische Zusammensetzung an diesen Schnittstellen zu bestimmen.

Elf (11) der Implantate wiesen HA-Rückstände auf, während drei (3) kein identifizierbares HA aufwiesen und zwei (2) keine klaren Rückstände zeigten. Acht der Implantate mit HA-Beschichtungsrückständen und zwei mit fragwürdigem Ergebnis hatten eine Implantatlebensdauer von 5 Jahren oder mehr. Die anderen Fälle versagten aufgrund einer periprothetischen Fraktur und einer durchschnittlichen Lebensdauer von 10 Jahren. Diejenigen mit HA-Rückständen wiesen Beschichtungsdicken auf, die den Spezifikationen für unbenutzte Implantate entsprachen. Dieser Befund zeigte, dass trotz des Knochenwachstums auf dem Implantat kein biologischer oder thermischer Abbau der Beschichtung auftrat. Die HA-Beschichtung behielt ihre kristalline Phase an der Schnittstelle mit dem Implantat, während die Bereiche mit Knocheneinwuchs spektral die amorphe Phase und organische Bestandteile aufwiesen.

Leider wurde die scheinbar biokompatible HA-Beschichtung trotz anfänglichem Knochenwachstum auf dem Implantat weder chemisch abgebaut noch resorbiert. Die HA-Beschichtung blieb auch bei Knochenkontakt intakt. Die Forschenden stellen fest, dass die HA-Beschichtung möglicherweise die ordnungsgemäße Integration des Implantats behindert hat. Da die Beschichtung unter physiologischer

Belastung delaminieren kann, kann HA tatsächlich langfristig zu einem Versagen führen, obwohl es zunächst für eine erfolgreiche Fixierung wichtig war.
Diese Ergebnisse, wenn auch in einer kleinen Anzahl von Fällen, deuten darauf hin, dass die Beschichtung von THA-Implantaten mit HA keinen Vorteil bei der Osseointegration haben. Die Anwendung von HA bei zukünftigen Implantatdesigns sollte genauestens abgewägt werden, nicht nur aus Kostengründen, sondern auch, um mittel- und langfristige Versagensmodi zu vermeiden, die die Morbidität aufgrund von Schmerzen und die Notwendigkeit einer Revision erhöhen. Zukünftige Studien, bei denen die Herstellungsparameter der HA-Beschichtung variiert werden, könnten Probleme im Zusammenhang mit der Persistenz von HA-Beschichtungsrückständen untersuchen.

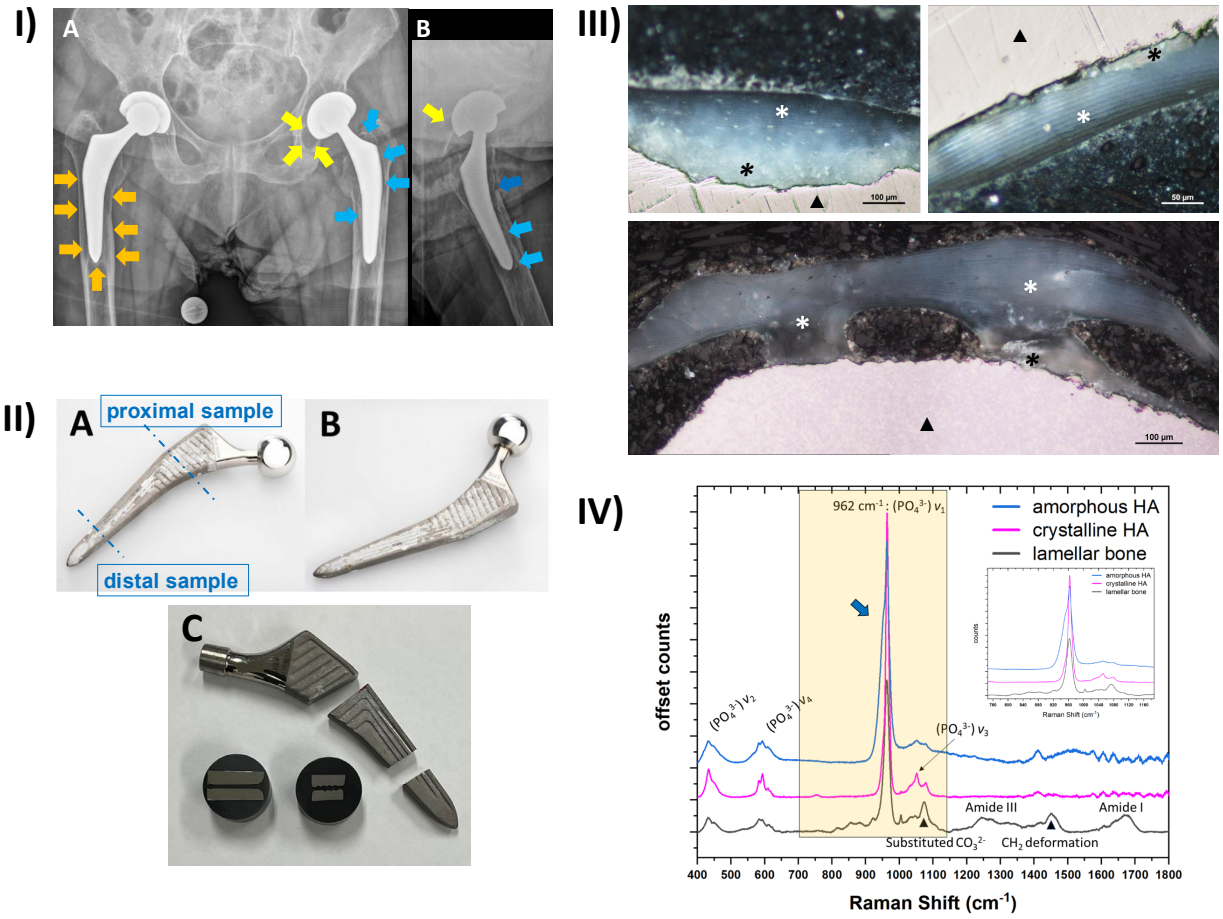

Abrochbildung I) Konventionelle Röntgenaufnahmen einer 77-jährigen Frau, 12,5 Jahre nach Hüfttotalarthroplastik auf der linken Seite und 11 Jahre nach Hüftendoprothetik auf der rechten Seite. In A, anteriorposteriore Ansicht des Beckens. In B, axiale Ansicht der linken Hüfte. Auf beiden Seiten sind deutliche Anzeichen von Osteolyse und Lockerung sichtbar. Beachten Sie die Atrophie des Knochens des proximalen Femurs mit endokorkaler Knochenbildung an der Spitze des Schafts (orangefarbene Pfeile, aber auf beiden Seiten vorhanden). Die gelben Pfeile markieren eine Osteolyse des Sitzbeins bzw. der Hüftpfanne aufgrund Verschleiß. Der dunkelblaue Pfeil markiert eine Bruchlinie. Der Schaft ist aufgrund der Fraktur von der an der Oberfläche des Implantats gebildeten Sklerose getrennt (blau Pfeile). II) Demonstration der Proben und Schema der Probenvorbereitung. III) Lichtmikroskopie von Bereichen mit HA-Restbeschichtung und Knochenwachstum. Die weißen Markierungen (*) zeigen Knochen an, während die schwarzen Markierungen (*) die HA-Restbeschichtung anzeigen. (▲) stellen eine metallische Querschnittsoberfläche dar. Die schwarzen Bereiche sind die in II)-C dargestellten Harzeinbettungen. IV)

Spektralvergleich zwischen Knochen (schwarz) und HA-Beschichtung. Beide haben mehrere Schwingungsmodi gemeinsam, aber Knochen hat organische Bestandteile (z. B. Amid I und III für Proteine. CH2 für Lipide), die in der HA-Beschichtung nicht vorkommen. Es ist zu beachten, dass die verbreiterten Phosphatbänder auf größere inter- und intramolekulare Abstände in der amorphen Phase der HA-Beschichtung zurückzuführen sind.

Thanks to Melanie Haffner-Luntzer for providing this translation and Andreas Seitz for proofreading.

If you would like to help translate Basic Science Tips to other languages, please contact Gabriel Pagnotti at gmpagnotti@mdanderson.org.